



Oggetto: *Circ. prot. n. 0087411 del 29/11/2022-DGDMF-MDS-P-Linee di indirizzo per il percorso diagnostico terapeutico assistenziale per il linfoma anaplastico a grandi cellule in pazienti con impianti protesici mammari (BIA-ALCL) – aggiornamento. **Trasmissione***

Ai Direttori Generali Aziende ULSS, Aziende Ospedaliere, IRCSS della Regione del Veneto

Al Coordinatore della ROV

All'A.R.I.S.

All'A.I.O.P.

All'A.N.I.S.A.P.

e p.c. Al Direttore Generale Area Sanità e Sociale
Al Direttore Direzione Programmazione Sanitaria

Si trasmette, in allegato, la circolare del Ministero della Salute - DGDMF- prot. n.0087411 del 29/11/2022, di cui all'oggetto, con la quale il Ministero stesso fornisce un aggiornamento sulle linee di indirizzo per il percorso diagnostico terapeutico assistenziale per il linfoma anaplastico a grandi cellule in pazienti con impianti protesici mammari (BIA-ALCL).

In particolare, trattandosi di una rara forma di linfoma, sconosciuta per gli aspetti eziopatogenesi, che può svilupparsi in pazienti portatori di protesi mammarie, il Ministero della Salute sta promuovendone la ricerca anche finanziando uno studio genetico volto a comprendere perché, con una stessa tipologia di protesi mammaria, solo alcuni soggetti sviluppano tale condizione patologica.

Si evidenzia, da ultimo, che i casi di BIA-ALCL diagnosticati in pazienti portatori di protesi mammarie devono essere notificati utilizzando il modulo *on-line* disponibile per le segnalazioni di incidenti con i dispositivi medici da parte degli operatori sanitari, reperibile sul sito del Ministero della Salute al seguente link: <https://www.salute.gov.it/DispoVigilancePortaleRapportoOperatoreWeb/>.

Si pregano pertanto le SS.LL di prendere visione della documentazione allegata, assicurandone la massima divulgazione presso tutti i soggetti interessati.

Cordiali saluti.

Il Direttore
Direzione Farmaceutico-Protetica-Dispositivi Medici
Dott.ssa Giovanna Scroccaro

Referente della materia: dr.ssa Rita Mottola - tel. 041 2793515

Referente della pratica: dr.ssa Francesca Bassotto - tel. 041 2791450:

copia cartacea composta di 1 pagina, di documento amministrativo informatico firmato digitalmente da GIOVANNA SCROCCARO, il cui originale viene conservato nel sistema di gestione informatica dei documenti della Regione del Veneto - art.22.23.23 ter D.Lgs 7/3/2005 n. 82

Area Sanità e Sociale
Direzione Farmaceutico – Protetica – Dispositivi Medici
Rio Novo, Dorsoduro 3493 – 30123 Venezia Tel. 041.2793412-3415-3406-1453 – Fax n. 041.2793468
PEC: area.sanitasociale@pec.regione.veneto.it e-mail: assistenza.farmaceutica@regione.veneto.it



Ministero della Salute

DIREZIONE GENERALE DEI DISPOSITIVI MEDICI E DEL SERVIZIO FARMACEUTICO

Ufficio 5 – Vigilanza sugli incidenti con dispositivi medici

LINEE DI INDIRIZZO SUL PERCORSO DIAGNOSTICO TERAPEUTICO ASSISTENZIALE PER IL LINFOMA ANAPLASTICO A GRANDI CELLULE IN PAZIENTI CON IMPIANTI PROTESICI MAMMARI (BIA-ALCL)

Revisione – novembre 2022

1. SOSPETTO CLINICO: sintomatologia e anamnesi

I sintomi solitamente correlati al BIA-ALCL insorgono nel sito della protesi mammaria, sia impiantata a scopo estetico che ricostruttivo. I sintomi sono più frequentemente monolaterali e comprendono:

- aumento di volume e tensione mammaria a causa di sieroma peripotesico tardivo (insorto dopo almeno 1 anno dall'intervento di impianto della protesi mammaria) con anamnesi negativa per trauma o infezione, specie se persistente e recidivante;
- presenza di una massa mammaria palpabile;
- linfadenomegalia ascellare;

e più raramente:

- contrattura capsulare di Baker IV¹ con deformazione del profilo in particolare se monolaterale;
- ulcerazione cutanea.

2. PERCORSO DIAGNOSTICO

Qualora, in seguito ad accurata anamnesi generale e specifica ed in presenza di uno o più sintomi sopra riportati, il medico di medicina generale (MMG) o lo specialista sospetti un caso di BIA-ALCL, il paziente deve essere inviato ad un centro radiologico per essere sottoposto ad ecografia mammaria ed ascellare. Nel

sospetto ecografico di rottura di protesi o in presenza di una massa, si consiglia di eseguire anche una risonanza magnetica (RM) e/o tomografia computerizzata associata ad emissione di positroni (TC/PET).

In presenza di **un sieroma tardivo** deve essere effettuata un'agoaspirazione ecoguidata in una adeguata struttura sanitaria o in una Breast Unit.

In presenza di **una massa periprotetica e/o linfadenopatia locoregionale o di una contrattura capsulare (tipo Baker IV)¹ associata a sieroma e ad una linfadenopatia locoregionale**, il paziente deve essere inviato alla Breast Unit di riferimento per una valutazione multidisciplinare, coinvolgendo lo specialista che ha preso in carico il paziente, al fine di programmare l'intervento chirurgico finalizzato alla rimozione della massa, della protesi mammaria, della capsula periprotetica e all'esame del/dei linfonodo/i coinvolti.

3. GESTIONE DEL MATERIALE DA SOTTOPORRE AD ESAME CITOLOGICO

In presenza di sieroma, eseguire aspirazione di almeno 20 cc con ago sottile (25 Gauge) sotto guida ecografica ed inviare il materiale a fresco entro 12 ore, conservandolo possibilmente a +4°C, al centro di anatomia patologica di riferimento.

A cura dell'anatomia patologica, il liquido raccolto dovrà essere centrifugato ed il pellet utilizzato per l'allestimento di:

- strisci da colorare con May-Grünwald-Giemsa e con metodo di Papanicolaou
- un citoincluso in paraffina, per l'espletamento di indagini immunoistochimiche

Qualora il versamento sia >20 ml una parte dovrà essere inviata al laboratorio di microbiologia per l'esecuzione di un esame colturale.

Nel caso in cui non sia possibile inviare il sieroma a fresco, lo si può fissare aggiungendo una quantità equivalente di formalina neutra tamponata al 10%. Il materiale fissato dovrà quindi essere inviato entro 24 ore a temperatura ambiente al laboratorio di anatomia patologica per l'allestimento dello striscio da colorare con il metodo di Papanicolaou e del citoincluso in paraffina.

Per la descrizione dettagliata della diagnosi di BIA-ALCL si rimanda all'allegato A.

4. GESTIONE DEL MATERIALE DA SOTTOPORRE AD ESAME ISTOLOGICO

In presenza di una massa periprotetica e/o linfadenopatia locoregionale o di una contrattura capsulare (tipo Baker IV) associata a sieroma, si deve inviare il materiale asportato (massa, capsula periprotetica in toto, linfonodo), possibilmente entro un'ora a fresco, oppure fissato in formalina tamponata al 10% entro 24 ore,

all'anatomia patologica della Breast Unit che ha preso in carico il paziente. Il chirurgo dovrà indicare, mediante utilizzo di fili di repere, il polo superiore e la faccia anteriore della capsula.

I dispositivi medici espantati seguono il percorso descritto dal Regolamento EU 745/2017.

PROCEDURA CHIRURGICA

La capsula, ove possibile, deve essere asportata *en bloc* con la protesi; nei casi in cui questa procedura si riveli ad alto rischio è necessario che la capsulectomia sia radicale accertandosi di non lasciare in loco alcuna porzione della capsula. E' necessario orientare il campione con un filo di sutura che indichi il margine superiore e uno che indichi il margine anteriore. Qualora la capsula venga asportata in frammenti indicarne la localizzazione topografica.

ESAME MACROSCOPICO DEL CAMPIONE OPERATORIO (A CURA DELL'ANATOMIA PATOLOGICA)

La capsula asportata in toto deve essere colorata con inchiostro di china sulla superficie esterna ed aperta in corrispondenza della faccia anteriore con un taglio a croce che intersechi l'asse supero-inferiore e quello mediale-laterale e posta distesa su di un supporto piano (ad esempio di sughero) a fissare in formalina tamponata al 10% a pH neutro per 24 ore².

Al termine del processo di fissazione:

- descrivere la presenza di coaguli di fibrina sulla superficie interna della capsula ed evidenziare eventuali masse che interessino lo spessore della capsula stessa o che la superino coinvolgendo i tessuti peri-capsulari;
- eseguire un esteso campionamento che preveda la raccolta del materiale fibrino-necrotico ed almeno due prelievi per ognuna delle porzioni identificate mediante i fili di repere chirurgici: polo superiore, polo inferiore, faccia anteriore, faccia posteriore, faccia mediale, faccia laterale. Qualora siano presenti aree o masse sospette si potranno aggiungere ulteriori prelievi. Qualora l'esame microscopico non dovesse rivelare la presenza di cellule neoplastiche si procederà alla ripetizione dei 12 prelievi di cui sopra.

Una volta completate la processazione e la inclusione del materiale prelevato, si procede al taglio al microtomo dei blocchetti di paraffina di 2 sezioni di cui una colorata in ematossilina-eosina ed una con Giemsa.

ESAME MICROSCOPICO DEL CAMPIONE OPERATORIO (A CURA DELL'ANATOMIA PATOLOGICA)

Nel caso siano presenti cellule a morfologia atipica/anaplastica si procederà alla immunocolorazione per la molecola CD30 e per gli eventuali altri marcatori immunoistochimici come da allegato A. La presenza delle grandi cellule anaplastiche CD30-positive deve essere descritta se confinata ai coaguli di fibrina adesi alla superficie interna della capsula (T1), o se infiltranti la capsula graduando il livello di infiltrazione come: T2 se limitata agli strati più superficiali; T3 coinvolgente la capsula in modo massivo; T4: estesa ai tessuti extracapsulari, come da stadiazione TNM (vedi paragrafo 7).

Nel caso si reperi un'infiltrazione dei tessuti extracapsulari (T4), occorre specificare se l'infiltrazione si sviluppi verso la parete toracica, ovvero posteriormente alla protesi, oppure verso il tessuto ghiandolare mammario e/o sottocutaneo, ovvero anteriormente alla protesi:

- in caso di posizionamento della protesi in sede sottoghiandolare o sottocutanea ed in presenza di una infiltrazione extracapsulare posteriore, indicare il livello di infiltrazione come **T4cw**, specificando se vi è infiltrazione del tessuto muscolare striato (muscolo grande e/o piccolo pettorale, muscoli intercostali), e/o delle coste;
- in caso di posizionamento della protesi in sede sottomuscolare ed in presenza di una infiltrazione extracapsulare anteriore, indicare il livello di infiltrazione come **T4b**, specificando se vi è infiltrazione del muscolo grande pettorale e/o del tessuto ghiandolare mammario e/o sottocutaneo;

Il livello di infiltrazione neoplastica dei margini della resezione chirurgica deve essere riportato come segue³:

- R0: assenza di residuo di malattia
- R1: residuo microscopico di malattia
- R2: residuo macroscopico di malattia

5. GESTIONE DEL CASO DUBBIO E CONFERMA DIAGNOSTICA

In presenza di un esame citologico di sieroma, nonché in presenza di un esame istologico di una massa e/o della capsula periprotetica e/o di un linfonodo, di difficile interpretazione diagnostica, tutto il materiale (preparati citologici ed istologici) deve essere inviato ad uno dei centri di anatomia patologica di riferimento indicati dal Ministero della Salute nella circolare n. 28346 del 16 maggio 2019 e n. 35027 del 14 giugno 2019, e s.m.i. affinché vengano eseguite ulteriori indagini immunofenotipiche e/o molecolari.

Ogni diagnosi certa di BIA-ALCL posta in qualsiasi anatomia patologica del territorio nazionale su sieroma, massa, capsula periprotetica o linfonodo dovrà essere riconfermata in uno dei centri di riferimento indicati dal Ministero della Salute nella circolare n. 28346 del 16 maggio 2019 e n. 35027 del 14 giugno 2019 e s.m.i..

Al termine delle indagini, il materiale esaminato per la conferma diagnostica in uno dei centri di riferimento verrà restituito ai centri di anatomia patologica di provenienza.

6. GESTIONE DEL PAZIENTE CON DIAGNOSI CONFERMATA DI BIA-ALCL

In presenza di una diagnosi confermata di BIA-ALCL posta sull'agoaspirato del sieroma, il paziente deve essere inviato al team multidisciplinare della Breast Unit di riferimento per essere sottoposto ad un esame TC/PET total Body preoperatorio, al fine di stadare la malattia e programmare il trattamento terapeutico più adeguato (vedi paragrafo 8)

In presenza di una diagnosi confermata di BIA-ALCL posta sull'istologico della capsula periprotetica, del linfonodo o della massa, del tessuto muscolare o cartilagineo della parete toracica, se non eseguita preoperatoriamente, effettuare un esame TC/PET total Body a distanza di almeno 30 gg dall'intervento, al fine di stadare la malattia e programmare un eventuale nuovo intervento chirurgico di radicalizzazione della stessa o comunque il trattamento terapeutico più adeguato (vedi paragrafo 8).

7. STADIAZIONE CLINICO-PATOLOGICA DEL BIA-ALCL

Ad oggi il sistema di stadiazione maggiormente utilizzato per il BIA-ALCL è il sistema clinico- patologico TNM proposto dall'MD Anderson^{4,5}:

T: estensione del tumore

T1: confinato al sieroma o nella fibrina presente sul lato luminale della capsula periprotetica;

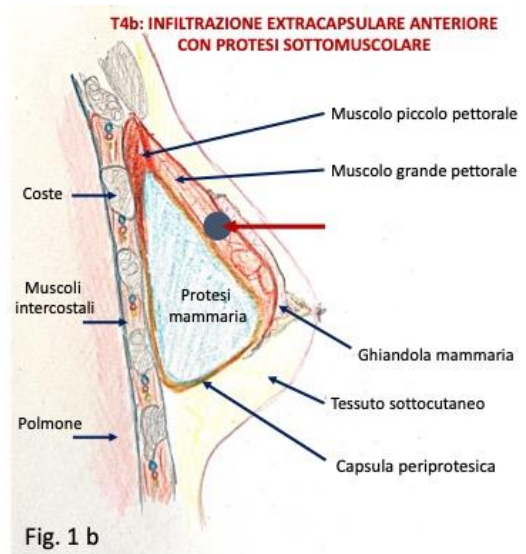
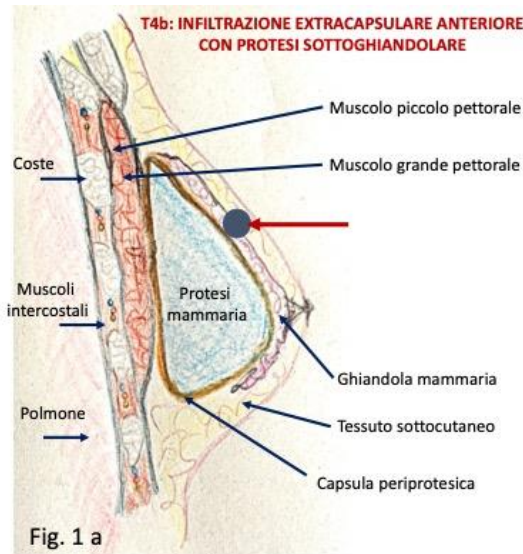
T2: infiltrante gli strati più superficiali della capsula periprotetica;

T3: infiltrante massivamente la capsula periprotetica;

T4: infiltrante i tessuti extra-capsulari:

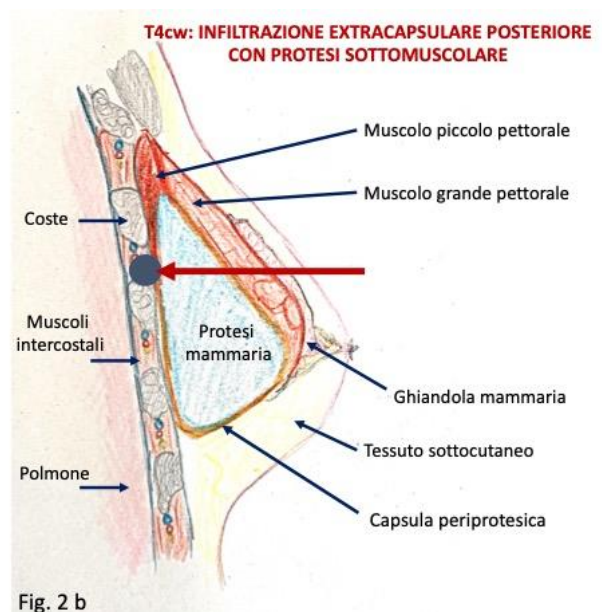
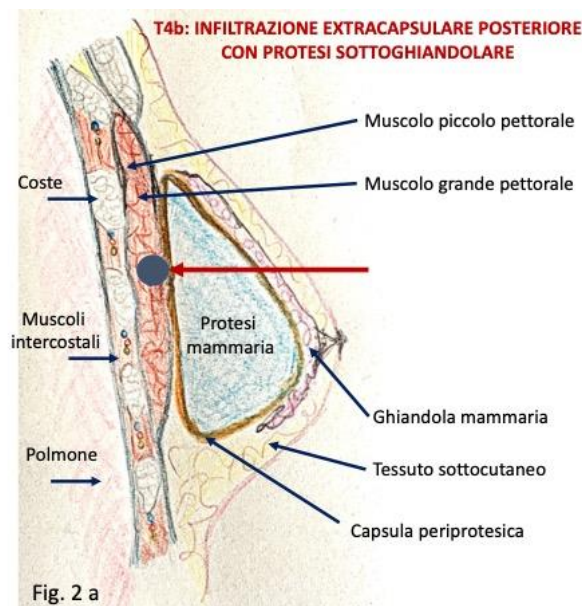
T4b: infiltrazione extracapsulare estesa ai tessuti presenti anteriormente alla protesi quali il tessuto mammario e/o sottocutaneo in caso di posizionamento della protesi in sede sottoghiandolare o sottocutanea (Fig 1 a); il muscolo grande pettorale in caso di posizionamento della protesi in sede sottomuscolare (Fig 1 b);

Fig.1: Rappresentazione grafica della malattia con infiltrazione extracapsulare anteriore in base alla posizione della protesi



T4cw: infiltrazione extracapsulare estesa ai tessuti presenti posteriormente alla protesi quali il muscolo grande pettorale in caso di posizionamento della protesi in sede sottoghiandolare o sottocutanea (Fig.2 a); le coste e/o i muscoli intercostali e/o il muscolo piccolo pettorale in caso di posizionamento della protesi in sede sottomuscolare (Fig.2 b).

Fig.2: Rappresentazione grafica della malattia con infiltrazione extracapsulare posteriore in base alla posizione della protesi



N: coinvolgimento linfonodale

N0: nessun coinvolgimento linfonodale

N1: coinvolgimento di un linfonodo locoregionale

N2: coinvolgimento di più linfonodi locoregionali

M: metastasi

M0: nessuna disseminazione a distanza

M1: disseminazione ad altri organi a distanza

STADIO

IA: T1N0M0

IB: T2N0M0

IC: T3N0M0

IIA: T4N0M0

IIAb: T4bN0M0 con infiltrazione del tessuto presente anteriormente alla protesi (Fig.1)

IIAcw: T4cwN0M0 con infiltrazione del tessuto presente posteriormente alla protesi (Fig.2)

IIB: T1-3N1M0

III: T4N1-2M0

IV: T_{any}N_{any}M1

8. PERCORSO TERAPEUTICO DEL PAZIENTE CON BIA-ALCL IN BASE ALLO STADIO DELLA MALATTIA

Il Paziente affetto da BIA-ALCL deve essere trattato con un approccio multidisciplinare garantito all'interno delle Breast Unit di riferimento. In particolare:

- nel caso di una **malattia confinata al versamento sieroso, ai coaguli di fibrina presenti sulla capsula periprotetica, o infiltrante solo la capsula periprotetica in stadio IA, IB, IC (T1-2-3 N0 M0)** il paziente deve essere sottoposto ad intervento di rimozione della protesi e capsulectomia radicale possibilmente *en bloc*^{3,6}. Se i margini di resezione sono indenni (R0), inviare il paziente al follow-up. Nel caso in cui non sia stata possibile l'asportazione *en bloc* o radicale della capsula o in presenza di residui di malattia (R1) si dovrà considerare l'opportunità di sottoporre il paziente a radioterapia post-operatoria o a terapia sistemica secondo schema chemioterapico (CHOP,

CHOEP o DA-EPOCH) o chemioimmunoterapico di combinazione (A-CHP)⁷ o con immunoterapia (Brentuximab vedotin) nei casi resistenti/recidivanti alla chemioterapia.

- nel caso di una **malattia estesa ai tessuti extracapsulari in stadio IIA** (T4 N0 M0), il paziente deve essere sottoposto ad intervento di rimozione della protesi, capsulectomia radicale possibilmente *en bloc* e di tutto il tessuto infiltrato oltre la capsula periprotetica^{3,6}. Nel caso in cui sia presente un residuo di malattia sui margini della resezione chirurgica (R1 o R2) a seconda dell'entità del residuo il paziente dovrà essere sottoposto a nuovo intervento chirurgico di radicalizzazione della malattia o a radioterapia post-operatoria o a terapia sistemica secondo schema chemioterapico (CHOP, CHOEP o DA-EPOCH) o chemioimmunoterapico di combinazione (A-CHP)⁷ o con immunoterapia (Brentuximab vedotin) nei casi resistenti/recidivanti alla chemioterapia.
- nel caso di una **malattia localizzata alla capsula ma disseminata ai linfonodi in stadio IIB** (T1-2-3 N1 M0) o **estesa oltre la capsula e con disseminazione ai linfonodi in stadio III** (T4 N1-2 M0), il paziente deve essere sottoposto prima ad una biopsia osteomidollare per valutare l'eventuale interessamento del midollo e se a seguito di una valutazione multidisciplinare il paziente può essere sottoposto ad intervento chirurgico, si consiglia di procedere prima all'intervento chirurgico di rimozione della protesi, capsulectomia radicale possibilmente *en bloc* e di tutto il tessuto infiltrato oltre la capsula periprotetica (3,6), poi a terapia sistemica adiuvante secondo schema chemioterapico (CHOP, CHOEP o DA-EPOCH) o con schema di combinazione chemioimmunoterapico (A-CHP)⁷. L'immunoterapia (Brentuximab vedotin) deve essere eseguita nei casi resistenti/recidivanti alla chemioterapia che non hanno eseguito Brentuximab in prima linea⁷. In base alla risposta alla terapia, valutata alla TC/PET, la Breast Unit deciderà se eseguire una radioterapia locale di consolidamento.
- nel caso di **malattia in stadio IV** (TanyNanyM1), il paziente deve essere sottoposto a terapia sistemica neoadiuvante secondo schema chemioterapico (CHOP, CHOEP o DA-EPOCH) o con schema di combinazione chemioimmunoterapico (A-CHP)⁷. L'immunoterapia (Brentuximab vedotin) deve essere eseguita nei casi resistenti/recidivanti alla chemioterapia che non hanno eseguito Brentuximab in prima linea⁷. In base alle condizioni cliniche del paziente e alla risposta alla terapia sistemica, valutata alla TC/PET, a seguito di discussione multidisciplinare, il paziente potrà essere sottoposto ad intervento chirurgico di rimozione della protesi, capsulectomia radicale possibilmente *en bloc* e di tutto il tessuto infiltrato oltre la capsula periprotetica. In base alla risposta alla terapia la Breast Unit deciderà se eseguire una radioterapia locale di consolidamento.

Le procedure di rimozione della protesi mammaria e di capsulectomia radicale devono essere eseguite bilateralmente anche in caso di localizzazione monolaterale della malattia.

Allo stato delle attuali conoscenze scientifiche, in caso di diagnosi di BIA-ALCL non è indicato l'impianto sostitutivo con alcun tipo di protesi.

In tutti i casi, il paziente dovrà essere sottoposto a follow-up clinico-radiologico ogni 3-6 mesi per i primi 2 anni e controlli annuali fino a 5 anni;

Ad oggi, in tutto il mondo, nessuna Autorità Competente sui dispositivi medici, ha raccomandato, in assenza di una sintomatologia sospetta, la rimozione preventiva di qualsiasi tipo di protesi (a superficie testurizzata o liscia) per la prevenzione del BIA-ALCL.

9. SEGNALAZIONE DEL CASO DI BIA-ALCL

Ogni nuova diagnosi di BIA-ALCL comprensiva della sua stadiazione clinico-patologica deve essere segnalata obbligatoriamente al Ministero della salute - Direzione Generale dei Dispositivi Medici e del servizio Farmaceutico, accedendo al seguente link: <http://www.salute.gov.it/DispoVigilancePortaleRapportoOperatoreWeb/>, o secondo le modalità indicate nella circolare n 11758 del 11/03/2015 e in eventuali e successive apposite indicazioni.

Si ribadisce che particolare attenzione dovrà essere data nel fornire indicazioni su:

- tipo di protesi mammaria impiantata al momento della diagnosi;
- storia di impianti: se presente recuperare informazioni sul tipo di ciascuna protesi impiantata nel tempo, comprese le date di impianto e rimozione di ciascuna;
- data della insorgenza dei sintomi (anche solo indicativa);
- tipologia dei sintomi;
- iter diagnostico eseguito;
- stadiazione della malattia radiologica e patologica;
- terapia effettuata;
- follow-up.

ILLUSTRAZIONE PDTA

1/2

SINTOMI

Paziente portatore di protesi mammaria con uno o più dei seguenti sintomi sospetti per BIA-ALCL:
• sieroma tardivo (> 1 anno dall'impianto), persistente e ricorrente
• massa mammaria palpabile
• linfadenopatia ascellare
• contrattura capsulare Baker IV specie se monolaterale e associata a sieroma
• ulcerazione cutanea

GESTIONE CLINICA

Ecografia mammaria e ascellare (RMN o TAC/PET in sospetta rottura della protesi o in presenza di una massa)

Sieroma periprotetico

- Massa
- Linfadenopatia ascellare
- Contrattura capsulare (Baker IV) monolaterale e sieroma
- Ulcerazione cutanea

Adeguata Struttura Sanitaria o Breast Unit per una valutazione multidisciplinare e approfondimento diagnostico

Agoaspirato del sieroma sotto guida ecografica

Esame istologico della massa/linfonodo/capsula periprotetica

ESAME CITO-ISTOLOGICO

Negativo per BI-ALCL

Diagnosi dubbia

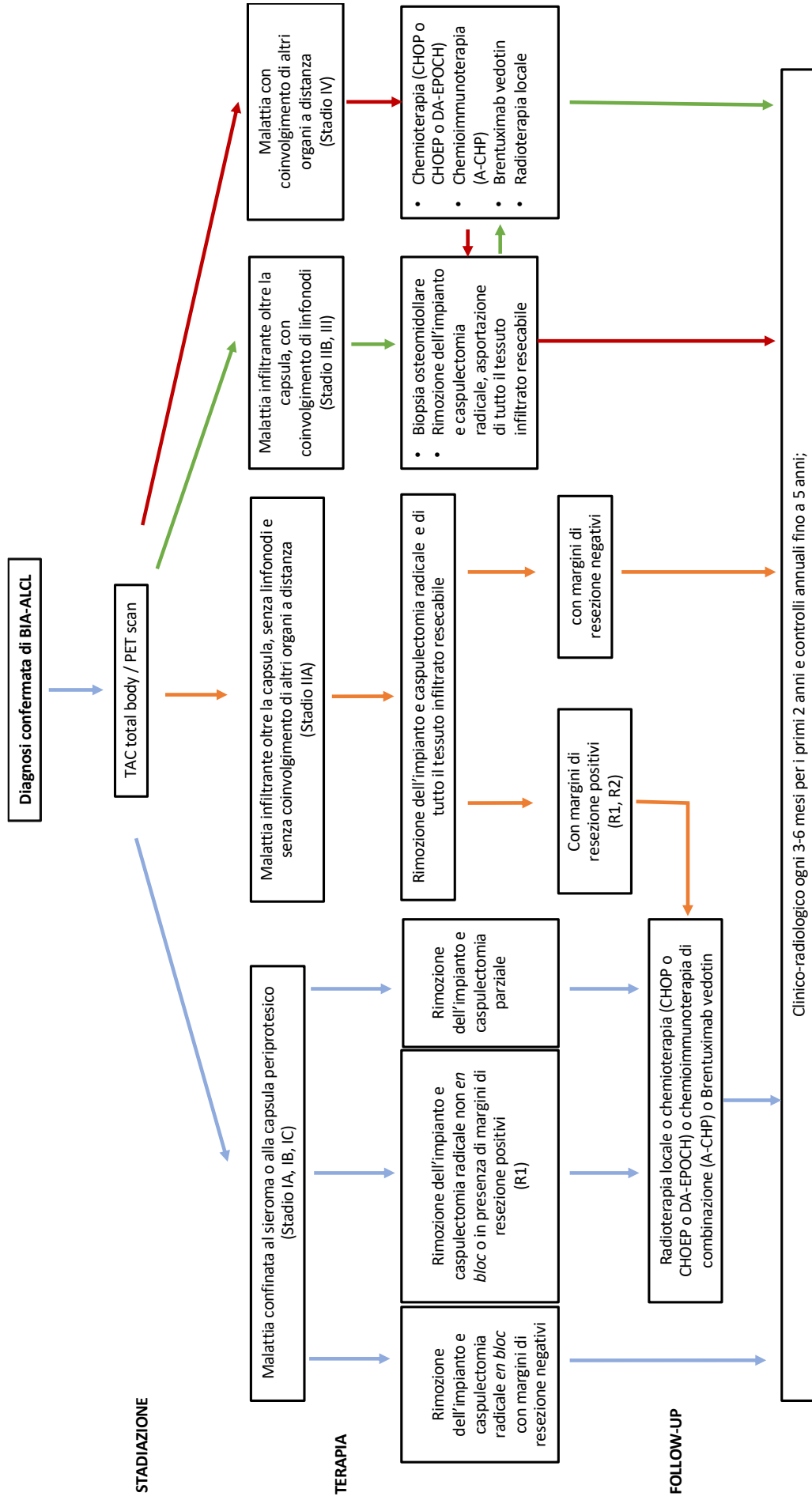
Positiva per BI-ALCL

Follow-up secondo prescrizione medica

Secondo parere diagnostico presso i centri di Anatomia Patologica individuati nella Circolare n.28346 del 16/05/2019 e sua integrazione n. 35027 del 14/06/2019

Prosegue

2/2



ALLEGATO A

Morfologia e profilo fenotipico per la diagnosi di BIA-ALCL

Gli elementi neoplastici hanno grandi dimensioni (circa 8-10 volte più voluminosi di un piccolo linfocito). Hanno nucleo più spesso reniforme od a ferro di cavallo, con uno o più prominenti nucleoli. La rima citoplasmatica è ampia, grigia-violetta al Giemsa, più spesso vacuolata.

In caso di positività del sieroma, tali elementi possono costituire la quota cellulata unica o predominante oppure possono essere frammisti ad elementi infiammatori di varia natura, specie istiociti. Generalmente, essi sono associati ad una quantità più o meno abbondante di materiale necrotico-fibrinoso. Importante è distinguere gli istiociti dagli elementi neoplastici. A tal fine, molto utile è la caratterizzazione con un anticorpo anti-CD68 specifico per gli istiociti e con un anticorpo anti-CD30. Quest'ultimo nelle cellule neoplastiche produce una positività di membrana e puntiforme in sede para-nucleare, corrispondente all'apparato del Golgi. E' opportuno ricordare come positività diverse da quella descritte possono essere il risultato di artefatti tecnici e, come tali, non valorizzate.

Gli stessi criteri citologici vanno applicati alla valutazione della capsula e degli eventuali linfonodi. Bisogna porre attenzione nel non confondere le grandi cellule anaplastiche con elementi linfocitari reattivi CD30-positivi, quali quelli normalmente compresi nello spessore della capsula. A tale riguardo, oltre alle dimensioni ed ai dettagli citologici, utile è anche la caratterizzazione immunistochemica, la quale mostra l'usuale difettività del profilo fenotipico degli elementi tumorali per marcatori di lineage T quali CD2, CD3, CD5, CD7, la costante espressione di CD30 e quella piuttosto frequente di CD4 (raramente di CD8), CD43, CD25, MUM1, e di marcatori di citotossicità quali Perforina, GranzymeB e TIA1, e la negatività per la proteina ALK1p80.

Altre espressioni di potenziale interesse per ragioni terapeutiche, oltre alla molecola CD30, sono quelle per pSTAT3 e PD-L1, quest'ultima eventualmente integrata da analisi FISH con sonda diretta contro 9p24.1.

Lo studio del riarrangiamento clonale dei geni gamma e beta del recettore dei linfociti T (mediante tecnica PCR BIOMED-2 o citofluorimetrica) ha carattere ancillare.

Qualora siano presenti grandi cellule morfologicamente atipiche con nucleolo centrale evidente (aspetto immunoblastico) positive o meno per il CD30, che non esprimono nessun marcatore di lineage T, e che mostrano un riarrangiamento policlonale dei geni del recettore dei linfociti T, sarà opportuno un ulteriore approfondimento diagnostico con anticorpi di lineage B quali CD20, CD79a, PAX5, CD138, Kappa, Lambda, e la ricerca di segni di infezione da parte del virus di Epstein Barr (mediante immunoclorazione per LMP1 ed ibridazione in situ per EBER), al fine di escludere una possibile diagnosi di linfoma a grandi cellule B, associato a infiammazione cronica⁸.

In caso di una negatività per i marcatori linfoidi si suggerisce approfondimento diagnostico per escludere un possibile carcinoma squamoso primitivo della capsula periprotetica⁹.

RIFERIMENTI BIBLIOGRAFICI:

1. "Classification of capsular contracture after prosthetic breast reconstruction" *Plast Reconstr Surg*. 1995 Oct; 96(5):1119-23; discussion 1124.
2. "A proposal for pathologic processing of breast implant capsules in patients with suspected breast implant anaplastic large cell lymphoma". Lyapichev KA, Piña-Oviedo S, Medeiros LJ et al. *Mod Pathol*. 2019 Aug 5. doi: 10.1038/s41379-019-0337-2
3. "Complete Surgical Excision Is Essential for the Management of Patients With Breast Implant-Associated Anaplastic Large-Cell Lymphoma" *J Clin Oncol*. 2016 Jan 10; 34(2):160-8.
4. 2019 NCCN Consensus Guidelines on the Diagnosis and Treatment of Breast Implant-Associated Anaplastic Large Cell Lymphoma (BIA-ALCL). Clemens MW, Jacobsen ED, Horwitz SM. *Aesthet Surg J*. 2019 Jan 31;39(Suppl_1):S3-S13. doi: 10.1093/asj/sjy331. PMID: 30715173.
5. Chest wall infiltration is a critical prognostic factor in breast implant-associated anaplastic large-cell lymphoma affected patients. Campanale A, Di Napoli A, Ventimiglia M, Pileri S, Minella D, Curigliano G, Martelli M, De Vita R, Di Giulio P, Montorsi M, Veronesi P, Giordano S, Iachino A, Lispi L. *Eur J Cancer*. 2021 May;148:277-286. doi: 10.1016/j.ejca.2021.01.041. Epub 2021 Mar 23.
6. The Crucial Role of Surgical Treatment in BIA-ALCL Prognosis in Early- and Advanced-Stage Patients. Campanale A, Spagnoli A, Lispi L, Boldrini R, Marletta M. *Plast Reconstr Surg*. 2020 Nov;146(5):530e-538e. doi: 10.1097/PRS.00000000000007240. PMID: 32852469.
7. The ECHELON-2 Trial: 5-year results of a randomized, phase III study of brentuximab vedotin with chemotherapy for CD30-positive peripheral T-cell lymphoma. Horwitz S, O'Connor OA, Pro B, Trümper L, Iyer S, Advani R, Bartlett NL, Christensen JH, Morschhauser F, Domingo-Domenech E, Rossi G, Kim WS, Feldman T, Menne T, Belada D, Illés Á, Tobinai K, Tsukasaki K, Yeh SP, Shustov A, Hüttmann A, Savage KJ, Yuen S, Zinzani PL, Miao H, Bunn V, Fenton K, Fanale M, Puhmann M, Illidge T. *Ann Oncol*. 2022 Mar;33(3):288-298. doi: 10.1016/j.annonc.2021.12.002. Epub 2021 Dec 16. PMID: 34921960; PMCID: PMC9447792.
8. Rodríguez-Pinilla SM, García FJS, Balagué O, Rodríguez-Justo M, Piris MÁ. Breast implant-associated Epstein-Barr virus-positive large B-cell lymphomas: a report of three cases. *Haematologica*. 2020 Aug;105 (8): e412-e414. Doi:10.3324/haematol.2019.232355. Epub 2019 Nov 21. PMID: 31753922; PMCID: PMC7395266.

9. Circolare Ministeriale sul Carcinoma Squamoso della capsula periprotetica:
<https://www.trovanorme.salute.gov.it/norme/renderNormsanPdf?anno=2022&codLeg=90235&parte=1%20&serie=null>



Ministero della Salute

DIREZIONE GENERALE DEI DISPOSITIVI MEDICI E DEL SERVIZIO FARMACEUTICO
UFFICIO 5°
VIGILANZA SUGLI INCIDENTI CON I DISPOSITIVI MEDICI

Assessorati alla Sanità delle Regioni e Province autonome PEC	A.N.M.I.R.S. info@anmirs.it
Istituto Superiore di Sanità protocollo.centrale@pec.iss.it	S. I. F. O. sifosede@sifoweb.it
FNOMCeO segreteria@pec.fnomceo.it	S.I.C.P.R.E. segreteria@sicpre.it
F. I. M. M. G. fimmg@legalmail.it	A.I.C.P.E. segreteria.aicpe@gmail.com
F. I. S. M. fism.pec@legalmail.it	S.I.S. scuola@senologia.it
F.I.A.S.O. webmaster@fiaso.it	A.N.I.S.C. info@organizzazioneagora.it
A. I. O. P. segreteria.generale@aiop.it	A.I.O.M. aiom.segretario@aiom.it
A.N.M.D.O. anmdo.segreteria@gmail.com	S.I.C.O. info@sicoonline.org sico@pecimprese.it
S.I.E. paolo.corradini@unimi.it segreteriagenerale.sie@gmail.com	S.I.R.M. presidente@sirm.org
S.I.E.S. informazioni@sies.net	S.I.A.P.E.C. presidente@siapec.it
AGENAS agenas@pec.agenas.it	S.N.A.M.I.D. segreteria@snamid.org
A.C.O.I. acoi@legalmail.it	S.I.S.M.E.C. presidente@sismec.info
A.I.D.M. aidm@pec.it	

<p>A.I.P.O. segreteriairadioterapiaitalia@pec.it</p> <p>FASTER faster@pec.tsrn.org</p> <p>S.I.A.P.E.C. presidente@siapec.it</p> <p>G.I.S.M.A. segreteria@gisma.it</p> <p>A.I.R.O. segreteriairadioterapiaitalia@pec.it</p> <p>S.I.C. sichirurgia@pec.it</p>	<p>S.I.C.T. sichirugiatoracica@gmail.com</p> <p>S.I.C.I. Segreteria.sici@citologia.org</p> <p>S.I.C.O.P. fisopa@balestracongressi.com</p> <p>S.I.T.I. sitinazionale@tiscali.it</p> <p>E p.c. Ufficio di Gabinetto SEDE</p> <p>Ufficio Stampa SEDE</p>
---	--

OGGETTO: LINEE DI INDIRIZZO PER IL PERCORSO DIAGNOSTICO TERAPEUTICO ASSISTENZIALE PER IL LINFOMA ANAPLASTICO A GRANDI CELLULE IN PAZIENTI CON IMPIANTI PROTESICI MAMMARI (BIA-ALCL) - AGGIORNAMENTO

Si fa seguito alla nota circolare di questa Direzione generale, emanata in data 30 ottobre 2019 con prot. 61200, per aggiornare le linee di indirizzo per il percorso diagnostico terapeutico assistenziale (PDTA) per il linfoma anaplastico a grandi cellule in pazienti con impianti protesici mammari (**BIA-ALCL**).

Il BIA-ALCL è una rara forma di linfoma che può svilupparsi in pazienti portatori di protesi mammarie, impiantate per finalità estetiche o ricostruttive. Ad oggi, nel mondo si registrano circa 1200 casi¹ su 10-35 milioni di pazienti impiantati. In Italia, negli ultimi 10 anni, con circa 55.000 protesi mammarie vendute ogni anno, sono stati notificati al Ministero della salute 92 casi (dato al 29 novembre 2022).

L'eziopatogenesi resta sconosciuta e la ricerca è orientata a comprendere il ruolo che la protesi mammaria possa avere nell'insorgenza di questa condizione clinica. Questa Direzione generale sta promuovendone la ricerca anche finanziando uno studio genetico volto a comprendere perché, con una stessa tipologia di protesi mammaria, solo alcuni soggetti sviluppino questa condizione clinica.

Anche se la malattia ha una prognosi favorevole quando è diagnosticata in stadio iniziale, la scrivente Direzione generale continua a monitorare puntualmente la casistica italiana ed a promuovere ogni iniziativa ritenuta necessaria per diffondere informazioni corrette ed omogenee sul territorio nazionale.

Sulla base delle più recenti evidenze scientifiche e dei risultati degli studi condotti sulla popolazione italiana dei pazienti affetti dal BIA-ALCL, è stato quindi elaborato l'allegato documento che contiene linee di indirizzo per il percorso diagnostico terapeutico per questi pazienti.

Il documento è stato predisposto dal Tavolo Tecnico Scientifico permanente istituito presso la Direzione generale dei dispositivi medici e del servizio farmaceutico e approvato nella riunione del 29 novembre u.s..

¹ Medical Device Reports of BIA-ALCL, disponibile al sito web: <https://www.fda.gov/medical-devices/breast-implants/medical-device-reports-breast-implant-associated-anaplastic-large-cell-lymphoma>. Accesso 26 novembre 2022

Si invitano tutti gli enti in indirizzo a darne massima diffusione a tutti gli interessati.

Si rammenta che ai sensi del Decreto legislativo 5 agosto 2022, n.137, vi è l'obbligo della segnalazione da parte degli operatori sanitari di ogni caso diagnosticato sul territorio italiano utilizzando il modulo on line disponibile al seguente link:

<https://www.salute.gov.it/DispoVigilancePortaleRapportoOperatoreWeb/>.

La segnalazione deve essere affiancata da una relazione clinica completa, correlata di tutti i dati richiesti nella nota circolare di questa direzione generale n. 11758 dell'11/03/2015 disponibile al seguente link <https://www.trovanorme.salute.gov.it/norme/renderNormsanPdf?anno=0&codLeg=51543&parte=1%20&serie=>), da inviare all'indirizzo di posta certificata: dgfdm@postacert.sanita.it.

Con l'occasione si ritiene utile evidenziare l'importanza per tutti i pazienti portatori di protesi mammarie, impiantate sia per finalità estetica che ricostruttiva, di sottoporsi ai regolari controlli di follow-up indicati dal proprio medico curante e prescritti con cadenza variabile in base alle condizioni cliniche del singolo paziente.

Ad oggi non vi è indicazione, in assenza di sintomatologia sospetta, ad effettuare espianiti preventivi di qualsiasi tipo di protesi mammarie.

Informazioni aggiornate sul BIA-ALCL sono reperibili nell'apposita pagina dedicata sul sito del Ministero della salute al seguente link:

https://www.salute.gov.it/portale/temi/p2_6.jsp?lingua=italiano&id=4419&area=dispositivi-medici&menu=vigilanza

II DIRETTORE GENERALE

*F.to Dott. Achille IACHINO

Rif: Dott.ssa Lucia Lispi, Direttore Ufficio 5 – DGDMF

Dott.ssa Antonella Campanale, Dirigente medico Ufficio 5 - DGDMF

ALLEGATO: Linee di indirizzo sul percorso diagnostico terapeutico assistenziale per il Linfoma Anaplastico a Grandi Cellule in pazienti con impianti protesici mammari (BIA-ALCL)

*“firma autografa sostituita a mezzo stampa, ai sensi dell’art. 3, comma 2, del d. Lgs. N. 39/1993”